

Desgarros de la retina La retina es la membrana interior del ojo; es el tejido delgado sensible a la luz que genera visión. Pueden formarse desgarros en la retina, lo que crea un riesgo de **desprendimiento de la retina** y una pérdida grave de la visión.

Causas: El vítreo es una sustancia gelatinosa transparente que rellena la cavidad posterior del ojo, que está recubierta por la retina. Al nacer, este gel está unido a la retina pero, a medida que envejecemos, se separa de ella creando un **desprendimiento posterior del vítreo** (*posterior vitreous detachment, PVD*). En la mayoría de los casos, esto sucede sin ningún problema.

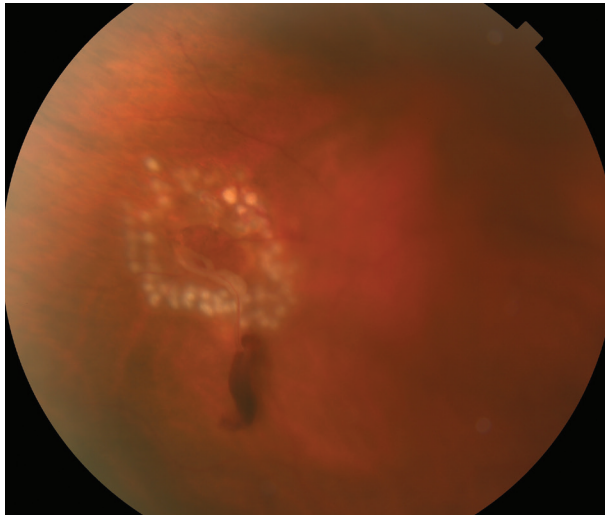


Figura 1
Fotocoagulación láser alrededor del desgarro de la retina con una pequeña hemorragia. Fotografía cortesía de Larry Halperin, MD

Sin embargo, en las personas que tienen un cuerpo vítreo intrínsecamente más “pegajoso”, cuando este se separa de la retina tracciona de manera anormal (adherencia vitreoretiniana anormal) y provoca el desgarro de la retina. Si bien los desgarros de la retina también se pueden producir por un traumatismo ocular, la mayoría se producen espontáneamente debido a un PVD.

Una entidad relacionada son los agujeros retinianos. El término desgarros y agujeros pueden ser usados indistintamente por algunos especialistas de retina. Los desgarros de la retina se desarrollan cuando el vítreo jala la retina mientras que los agujeros se forman debido a un adelgazamiento progresivo de la retina. Los agujeros de la retina son típicamente más pequeños y tienen un menor riesgo de causar un desprendimiento de retina. Hay algunas ocasiones en las cuales los agujeros de la retina deben ser tratados como si fueran desgarros retinianos.

Factores de riesgo: Los factores de riesgo no necesariamente son responsables de un desgarro de la retina, pero aumentan la probabilidad de que se produzca. Estos factores son, entre otros:

- Edad avanzada.
 - Grado de miopía (problemas para ver de lejos).
 - Degeneración en empalizada asociada (parches delgados en la retina).
 - Traumatismo.
 - Antecedentes familiares de desgarros o desprendimiento de la retina.
- Cirugía ocular anterior.

No hay manera de predecir quién podría sufrir un desgarro de la retina o cuándo podría ocurrir.

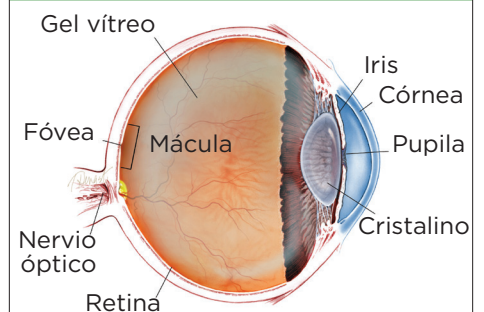
continúa en la página siguiente

SÍNTOMAS

Un paciente con un desgarro agudo de la retina puede experimentar la repentina aparición de manchas negras o “moscas volantes” en el ojo afectado. Esto puede parecer como si alguien echara pimienta en su campo visual. Otro síntoma común son los destellos de luz (**fotopsias**).

Si hay una **hemorragia del vítreo** (sangrado en la cavidad transparente del ojo) o un desprendimiento de la retina asociados, los síntomas adicionales pueden incluir visión borrosa o una sombra como si se cerraran las cortinas desde la visión periférica (lateral). Sin embargo, en algunos casos, es posible que un desgarro de la retina no manifieste ningún síntoma perceptible. ●

¿QUÉ ES LA RETINA?



LA RETINA es una capa delgada de tejido nervioso sensible a la luz que recubre la parte posterior de la cavidad ocular (o vítreo). Cuando la luz ingresa en el ojo, pasa a través del iris a la retina, donde las imágenes se enfocan y se convierten en impulsos eléctricos que son transportados por el nervio óptico al cerebro, lo que produce la visión.

Desgarros de la retina viene de la página anterior

Pruebas de diagnóstico: Un examen exhaustivo y oportuno de un especialista en retina mediante el uso de la **depresión escleral** (aplicación de una ligera presión en el ojo) y/o un lente de 3 espejos son los pasos más importantes en el diagnóstico de un desgarro de la retina. Cuando hay una visión limitada de la retina debido a una hemorragia suprayacente, es posible que se requiera una ecografía oftálmica para ayudar a diagnosticar un desgarro de la retina.

Tratamiento y pronóstico: Si se diagnostica un desgarro de la retina rápidamente antes de que se convierta en un desprendimiento, el pronóstico es muy bueno. Los desgarros de la retina generalmente se tratan con láser o con un procedimiento de congelamiento (**crioterapia**). El tratamiento se realiza en un consultorio, es muy eficaz y bastante seguro.

Se utiliza anestesia de uso tópico o local y el procedimiento tiene mínimas molestias. El tratamiento crea una “soldadura” alrededor de los bordes del desgarro que prácticamente elimina el riesgo de que se extienda y se convierta en un desprendimiento de la retina. Una vez que se ha tratado un desgarro, sigue existiendo un riesgo futuro de sufrir otros desgarros de la retina adicionales; por lo tanto, es importante que el control sea continuo.

No todos los desgarros de la retina necesitan tratamiento. Cuando se identifican desgarros de bajo riesgo en pacientes que no tienen síntomas, estos desgarros se pueden observar sin tratamiento. Algunos desgarros se “tratan solos”, en el sentido de que desarrollan una adherencia alrededor del desgarro sin tratamiento; estas situaciones también pueden tener un seguimiento sin tratamiento. ●

Términos clínicos (aparecen en color verde en el texto de la hoja informativa)

Crioterapia: Técnica en la que se coloca una sonda similar a un lápiz en la parte blanca del ojo (esclerótica). La punta de la sonda se enfría mucho y puede congelar estructuras dentro del ojo. Esto se puede utilizar para crear un sello alrededor de un desgarro de la retina.

Mosca volante: Sombra borrosa móvil que nubla parcialmente la visión. Las moscas volantes son más molestas cuando aparecen cerca del centro del campo visual y menos molestas cuando lo hacen al costado. Pueden aparecer como telarañas, polvo o un enjambre de insectos; o con forma de círculo u óvalo, lo que se denomina *anillo de Weiss*. Las moscas volantes habitualmente se notan más con una luz brillante.

Fotopsias: Destellos de luz que se producen espontáneamente dentro del ojo. Se ven mejor en la oscuridad y pueden parecer destellos fulgurantes, generalmente en la visión periférica.

Desprendimiento posterior del vítreo (PVD): Cambio natural que se produce durante la edad adulta, cuando el gel vítreo que rellena el ojo se separa de la retina, que es la capa nerviosa sensible a la luz en la parte posterior del ojo responsable de la visión.

Desprendimiento de la retina: Afección que produce la separación de la retina de la parte posterior de la pared ocular. Esto puede deberse a la pérdida de líquido vítreo (a través de un desgarro o un agujero en la retina) que se acumula debajo de la retina, lo que produce su separación del tejido que la rodea. Piense en un papel tapiz que se despega y se cae de la pared.

Depresión escleral: Técnica de diagnóstico en la que se usa una herramienta similar a un lápiz para presionar suavemente la parte exterior del ojo mientras el especialista en retina mira en su interior con un oftalmoscopio indirecto. La presión puede ser un poco incómoda, pero le permite al especialista en retina ver partes de la retina periférica que, de otro modo, no se podrían ver.

Hemorragia vítrea: Derrame de sangre en el gel que rellena la cavidad ocular (también llamado humor vítreo) que suele ser el resultado de la obstrucción o del daño de los vasos sanguíneos de la retina.

AGRADECEMOS A LOS AUTORES DE LA SERIE SOBRE LA SALUD DE LA RETINA

Sophie J. Bakri, MD
Audina Berrocal, MD
Antonio Capone, Jr., MD
Netan Choudhry, MD, FRCS-C
Thomas Ciulla, MD, MBA
Pravin U. Dugel, MD
Geoffrey G. Emerson, MD, PhD
K. Bailey Freund, MD
Roger A. Goldberg, MD, MBA
Darin R. Goldman, MD
Dilraj Grewal, MD
Larry Halperin, MD
Vi S. Hau, MD, PhD
Suber S. Huang, MD, MBA
G. Baker Hubbard, MD
Mark S. Humayun, MD, PhD
Talia R. Kaden, MD
Peter K. Kaiser, MD
M. Ali Khan, MD
Anat Loewenstein, MD
Mathew J. MacCumber, MD, PhD
Maya Maloney, MD
Timothy G. Murray, MD, MBA
Hossein Nazari, MD
Oded Ohana, MD, MBA
George Parlitsis, MD
Jonathan L. Prenner, MD
Gilad Rabina, MD
Carl D. Regillo, MD, FACS
Naryan Sabherwal, MD
Sherveen Salek, MD
Andrew P. Schachat, MD
Michael Seider, MD
Janet S. Sunness, MD
Eduardo Uchiyama, MD
Allen Z. Verne, MD
Christina Y. Weng, MD, MBA
Yoshihiro Yonekawa, MD

EDITOR

John T. Thompson, MD

ILUSTRADOR MÉDICO

Tim Hengst

REVISORES DE LA TRADUCCIÓN AL ESPAÑOL

J. Fernando Arevalo, MD, PhD
Gabriela Lopezcarasa Hernandez, MD
Andres Lisker, MD
Virgilio Morales-Canton, MD