



Agujero macular La mácula es un área pequeña en el centro de la retina donde la luz se concentra de forma pronunciada para producir la visión en color detallada necesaria para tareas tales como leer y conducir un vehículo. Cuando se desarrolla un defecto en todo el espesor de la mácula, la afección se conoce como agujero macular.

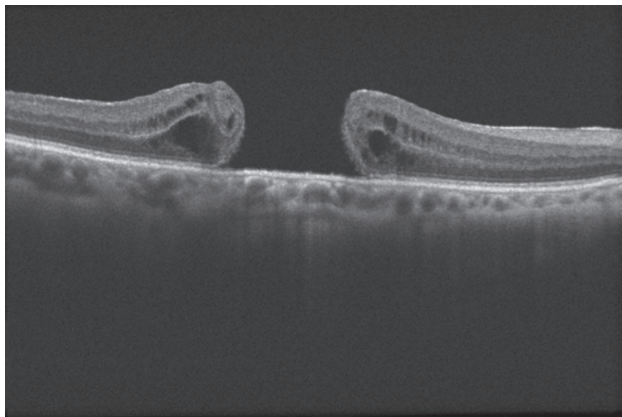


Figura 1

Causas y factores de riesgo: El agujero macular afecta principalmente a personas mayores de 55 años y se produce con mayor frecuencia en las mujeres. La gran mayoría de los casos se desarrollan espontáneamente sin una causa obvia. Por este motivo, actualmente no existe una forma eficaz de prevenir su formación y desarrollo. Si se desarrolla un agujero macular en uno de los ojos, existe un riesgo del 5 % al 15 % de que se desarrolle uno en el otro ojo.

Las diversas afecciones que pueden aumentar el riesgo de formación de agujeros maculares son, entre otras:

- Tracción del vítreo: el vítreo es el “gel” que llena el interior del ojo. Con el envejecimiento normal, el vítreo puede encogerse y despegarse de la retina, lo que ocasionalmente puede crear un agujero macular en el proceso.
- Lesión o traumatismo: algunos jóvenes desarrollan agujeros maculares después de un traumatismo contundente.
- Retinopatía diabética.
- Alto grado de miopía (problemas para ver de lejos).
- Pliegue macular: formación de una capa de tejido cicatricial sobre la mácula que puede deformarse y contraerse, formando arrugas de la retina.
- Desprendimiento de la retina.

La genética, los factores ambientales y las causas sistémicas no parecen incidir en la formación de agujeros maculares.

Pruebas de diagnóstico: La tomografía de coherencia óptica (optical coherence tomography, OCT) es el método estándar más eficaz en el diagnóstico, la estadificación y el control de agujeros maculares (*Figura 1*). Esta técnica de diagnóstico por imágenes rápida y no invasiva permite la evaluación de la mácula en alta resolución mediante el uso de la luz reflejada y ayuda a su médico a diferenciar un agujero de otras afecciones oculares con síntomas

continúa en la página siguiente

SÍNTOMAS EN DETALLE

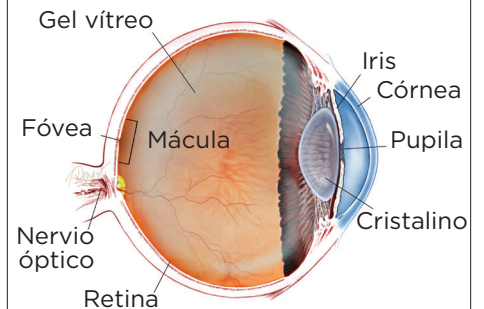
El síntoma más común del agujero macular es una disminución gradual en el campo visual central (en línea recta) del ojo afectado.

Esto puede producir:

- Visión borrosa.
- Distorsión (las líneas rectas parecen onduladas).
- Una mancha oscura en el campo visual central.

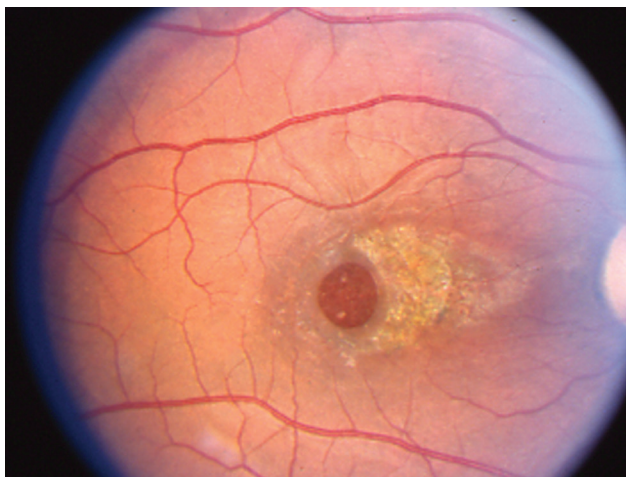Su efecto en la visión dependerá del tamaño y la ubicación del agujero macular, así como de la etapa de su desarrollo. ●

¿QUÉ ES LA RETINA?



LA RETINA es una capa delgada de tejido nervioso sensible a la luz que recubre la parte posterior de la cavidad ocular (o vítreo). Cuando la luz ingresa en el ojo, pasa a través del iris a la retina, donde las imágenes se enfocan y se convierten en impulsos eléctricos que son transportados por el nervio óptico al cerebro, lo que produce la visión.

Agujero macular viene de la página anterior



Esta imagen fue publicada originalmente en Retina Image Bank, un programa de la ASRS. Eric A. Postel, MD, Duke Eye Center. Agujero macular traumático. Retina Image Bank 2012; imagen 2858.

similares. No se necesitan análisis de laboratorio en casos de agujeros maculares idiopáticos (sin una causa conocida).

Tratamiento y pronóstico: La vitrectomía es el tratamiento más común para los agujeros maculares. En este procedimiento quirúrgico, se extrae el gel vítreo para impedir que traccione sobre la retina y, por lo general, se coloca una burbuja de gas en el ojo para mantener cerrados los bordes del agujero macular cuidadosamente hasta que cicatrice. Es posible que se le pida al paciente que se mantenga boca abajo durante varios días, y en algunos casos hasta 2 semanas, según las características del agujero macular. Esto permitirá que la burbuja se disuelva gradualmente y sea reemplazada por los líquidos naturales del ojo.

La vitrectomía tiene una tasa de éxito de más del 90 %, con pacientes que recuperan algo o la mayor parte de su visión perdida. Las posibles complicaciones del procedimiento son, entre otras, la formación de **cataratas**, el **desprendimiento de la retina**, infecciones, **glaucoma**, sangrado y la reapertura o persistencia del agujero macular (menos del 10 % de los casos).

Otro tratamiento potencial para algunos pacientes con agujeros maculares consiste en inyectar ocriplasma (Jetrea®) dentro del vítreo. Este fármaco ayuda a aliviar la tracción del vítreo sobre algunos agujeros maculares.

Cuando el agujero macular es muy pequeño y no afecta demasiado su visión, es posible que el médico no recomiende ningún tratamiento en absoluto. Puede optar por observar simplemente y realizar un seguimiento de la evolución o la cicatrización natural del agujero macular. En este caso, sería importante realizar exámenes oculares de seguimiento regulares según lo que determine su oftalmólogo para detectar y tratar cualquier problema cuanto antes. ●

Términos clínicos (aparecen en color verde en el texto de la hoja informativa)

Catarata: Opacidad del cristalino del ojo que provoca una disminución de la visión. Las cataratas son la causa reversible más común de pérdida de la visión para las personas que tienen más de 40 años de edad.

Glaucoma: Afección en la que la acumulación de líquido en el ojo produce un aumento de la presión ocular que daña el nervio óptico.

Desprendimiento de la retina: Afección que produce la separación de la retina de la parte posterior de la pared ocular. Esto puede deberse a la fuga de líquido vítreo (a través de un desgarro o un agujero en la retina) que se acumula debajo de la retina, lo que produce su separación del tejido que la rodea

AGRADECEMOS A LOS AUTORES DE LA SERIE SOBRE LA SALUD DE LA RETINA

Sophie J. Bakri, MD
Audina Berrocal, MD
Antonio Capone, Jr., MD
Netan Choudhry, MD, FRCS-C
Thomas Ciulla, MD, MBA
Pravin U. Dugel, MD
Geoffrey G. Emerson, MD, PhD
Roger A. Goldberg, MD, MBA
Darin R. Goldman, MD
Dilraj Grewal, MD
Larry Halperin, MD
Vincent S. Hau, MD, PhD
Suber S. Huang, MD, MBA
Mark S. Humayun, MD, PhD
Peter K. Kaiser, MD
M. Ali Khan, MD
Anat Loewenstein, MD
Mathew J. MacCumber, MD, PhD
Maya Maloney, MD
Hossein Nazari, MD
Oded Ohana, MD, MBA
George Parlitsis, MD
Jonathan L. Prenner, MD
Gilad Rabina, MD
Carl D. Regillo, MD, FACS
Andrew P. Schachat, MD
Michael Seider, MD
Eduardo Uchiyama, MD
Allen Z. Verne, MD
Yoshihiro Yonekawa, MD

EDITOR

John T. Thompson, MD

ILUSTRADOR MÉDICO

Tim Hengst

REVISORES DE LA TRADUCCIÓN AL ESPAÑOL

J. Fernando Arevalo, MD, PhD
Gabriela Lopezcarasa Hernandez, MD
Andres Lisker, MD
Virgilio Morales-Canton, MD