



**Inyecciones intravítreas** Una inyección intravítrea es un procedimiento para administrar un medicamento directamente en el espacio de la parte posterior del ojo llamada la cavidad vítrea, que está llena de un líquido gelatinoso llamado humor vítreo. Por lo general, el procedimiento es realizado por un especialista en retina en el consultorio.

**¿Para qué se utilizan las inyecciones intravítreas?**

Las inyecciones intravítreas se utilizan para administrar medicamentos a fin de tratar diversas afecciones de la retina. La degeneración macular relacionada con la edad (*DMRE*), la retinopatía diabética y la oclusión de vena de la retina son las afecciones más comúnmente tratadas con **medicamentos contra el factor de crecimiento vascular endotelial** (*vascular endothelial growth factor*, VEGF) intravítreos. Se utilizan esteroides intravítreos en algunos ojos con retinopatía diabética, oclusión de venas de la retina y uveítis. Los fármacos y los esteroides contra el VEGF ayudan a reducir la filtración de líquido asociada con estos trastornos. También se usan antibióticos, antimicóticos y antivirales para tratar a los pacientes con infecciones oculares como **endoftalmitis** y retinitis. En algunos casos se utiliza una inyección para insertar una pequeña burbuja de gas que facilita la reparación de un **desprendimiento de retina**.

**¿Qué tipo de fármacos se pueden administrar mediante inyección intravítrea?**

- **Fármacos anti-VEGF.**
- Esteroides que reducen la inflamación.
- Antibióticos, antimicóticos y antivirales.

**El procedimiento de inyección intravítrea**

Las inyecciones intravítreas se aplican en el consultorio, generalmente con el paciente reclinado en una silla. Primero, los ojos y los párpados se anestesian con gotas o gel para que la inyección no duela. En ocasiones, se puede aplicar una pequeña inyección de anestesia.

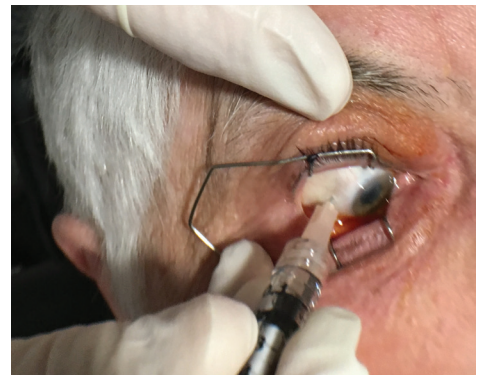A continuación, se limpian los ojos y los párpados generalmente con yodo-povidona, una solución amarilla muy eficaz para matar las bacterias que viven alrededor de los ojos. Con frecuencia, se utiliza un **espéculo para párpados** para mantener los párpados abiertos durante el procedimiento. Una vez que el ojo esté preparado para la inyección, se le pedirá que mire en una determinada dirección, según el lugar de la inyección, mientras se inyecta el medicamento a través de la pars plana (la parte blanca del ojo) con una aguja muy pequeña (Figura 1).

Por lo general, los pacientes sienten presión, con poco o ningún dolor durante la inyección. Después de la inyección, se retira el espéculo y se limpia el ojo. Todo el proceso dura de 10 a 15 minutos.

*continúa en la página siguiente*

**¿QUÉ ES LA RETINA?**

**LA RETINA** es una capa delgada de tejido nervioso sensible a la luz que recubre la parte posterior de la cavidad ocular (o vítrea). Cuando la luz ingresa en el ojo, pasa a través del iris a la retina, donde las imágenes se enfocan y se convierten en impulsos eléctricos que son transportados por el nervio óptico al cerebro, lo que produce la visión.



**Figura 1**  
Inyección intravítrea de un fármaco contra el VEGF. John T. Thompson, MD. Retina Image Bank, 2017; imagen 27125. © American Society of Retina Specialists.

## Inyecciones intravítreas viene de la página anterior

### Seguridad y resultados

Las complicaciones relacionadas con las inyecciones intravítreas son graves y poco frecuentes, estas pueden ser:

- Infección en el ojo o *endoftalmitis*.
- Inflamación en el ojo o *pseudoendofalmitis* (reacción no infecciosa e inflamatoria a algunos medicamentos).
- Sangrado en el gel vítreo (hemorragia vítreo).
- Desprendimiento de la retina.

A veces puede haber un pequeño sangrado o *hemorragia subconjuntival* (Figura 2) en la superficie del ojo donde penetra la aguja; generalmente desaparece en una semana.

Su especialista en retina puede controlar la presión intraocular (PIO), es decir, la presión dentro del ojo, después de la inyección. Hay un aumento temporal de la PIO que generalmente vuelve a su valor inicial en pocos minutos. Es posible que la PIO de los pacientes con glaucoma tarde más tiempo en normalizarse y necesite ser controlada.

### Qué esperar después de la inyección

Generalmente no hay restricciones después de la inyección, excepto evitar la contaminación potencial del ojo el día de la inyección. Sin embargo, debe comunicarse con su especialista en retina si tiene signos y síntomas de complicaciones, como:

- Dolor o molestia ocular.
- Mayor cantidad de miosesopsias (manchas volando) después del primer día.
- Mayor sensibilidad a la luz.
- Disminución de la visión.

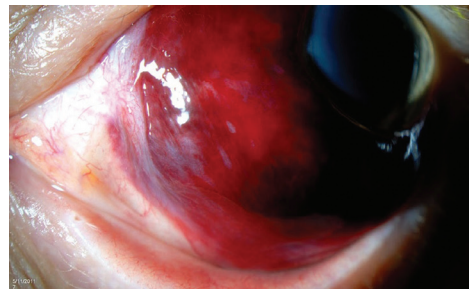
A veces, después de una inyección intravítrea, puede tener la sensación de que “tiene algo en el ojo”; esto puede ser una reacción a la povidona yodada, que se utiliza para limpiar el ojo antes de la inyección. Se pueden usar lágrimas artificiales (de preferencia goteros estériles de un solo uso) para aliviar los síntomas de sequedad e irritación de la superficie.

Se programará una visita de seguimiento con su especialista en retina según la enfermedad que se esté tratando, pero generalmente será de 4 a 6 semanas después de la inyección.

### Inyecciones intravítreas repetidas

Las inyecciones intravítreas son una herramienta indispensable para el especialista en retina para tratar diversas afecciones. Su uso se ha vuelto mucho más común desde la introducción de medicamentos contra el VEGF en 2006. A menudo, es necesario repetir las inyecciones intravítreas en afecciones crónicas como la DMRE, el edema macular diabético y oclusión de vena de retina de venas de la retina, que requieren frecuentes visitas al consultorio. Las inyecciones repetidas generalmente se toleran de forma segura durante varios años. La necesidad de repetir la inyección se determina durante el examen clínico, a menudo con el uso de pruebas de diagnóstico como la **tomografía de coherencia óptica** (*optical coherence tomography, OCT*) y la **angiografía con fluoresceína** (*fluorescein angiography, FA*).

Se están realizando investigaciones que se espera proporcionen tratamientos de más larga acción en el futuro cercano. ●



**Figura 2**

Quemosis o inflamación de la conjuntiva con hemorragia subconjuntival. Jason S. Calhoun, Retina Image Bank, 2013; imagen 7720. © American Society of Retina Specialists.

*continúa en la página siguiente*

## Inyecciones intravítreas viene de la página anterior

### Términos clínicos (aparecen en color verde en el texto de la hoja informativa)

**Medicamentos contra el VEGF:** Niveles elevados del factor de crecimiento endotelial vascular (VEGF), un factor soluble que se puede producir en ojos con mala circulación, puede provocar inflamación y el crecimiento de nuevos vasos sanguíneos anormales en el ojo. Los vasos sanguíneos con filtraciones provocan inflamación, como el edema macular, y son propensos al sangrado, condiciones que provocan una disminución de la visión. Los fármacos contra el VEGF que inactivan este factor han revolucionado el tratamiento de la retina al permitir que los especialistas en retina reduzcan el crecimiento de nuevos vasos sanguíneos y la inflamación con inyecciones periódicas de fármacos contra el VEGF como bevacizumab (Avastin®), ranibizumab (Lucentis®) y aflibercept (Eylea®).

**Endoftalmitis:** Infección dentro del ojo. Se caracteriza por la disminución de la visión y, en ocasiones, dolor intenso y mayor cantidad de flotadores o manchas volantes. Puede producir una pérdida grave de la visión si no se trata inmediatamente.

**Espéculo para párpados:** Dispositivo médico que se utiliza para mantener el párpado abierto durante los procedimientos y las cirugías oculares. Por lo general, tiene dos hojas que mantienen el párpado inferior y el superior separados.

**Angiografía con fluoresceína (FA):** Técnica de obtención de imágenes en la que se inyecta un colorante amarillo llamado *fluoresceína sódica* en una vena del brazo que permite que una cámara especial registre la circulación en la retina y la *coroides* en la parte posterior del ojo. Esta prueba puede ser muy útil para diagnosticar diversos trastornos de la retina.

**Tomografía de coherencia óptica (OCT):** Técnica no invasiva de obtención de imágenes que utiliza la luz para crear una imagen tridimensional del ojo para la evaluación de un médico.

**Desprendimiento de la retina:** Afección que produce la separación de la retina de la parte posterior de la cavidad ocular. Esto puede deberse a la infiltración de líquido vítreo a través de un desgarro o un agujero en la retina y se acumula debajo de ella, lo que produce su separación del tejido que la rodea.

### AGRADECEMOS A LOS AUTORES DE LA SERIE SOBRE LA SALUD DE LA RETINA

Sophie J. Bakri, MD  
 Audina Berrocal, MD  
 Antonio Capone, Jr., MD  
 Netan Choudhry, MD, FRCS-C  
 Thomas Ciulla, MD, MBA  
 Pravin U. Dugel, MD  
 Geoffrey G. Emerson, MD, PhD  
 Roger A. Goldberg, MD, MBA  
 Darin R. Goldman, MD  
 Dilraj Grewal, MD  
 Larry Halperin, MD  
 Vincent S. Hau, MD, PhD  
 Suber S. Huang, MD, MBA  
 Mark S. Humayun, MD, PhD  
 Peter K. Kaiser, MD  
 M. Ali Khan, MD  
 Anat Loewenstein, MD  
 Mathew J. MacCumber, MD, PhD  
 Maya Maloney, MD  
 Hossein Nazari, MD  
 Oded Ohana, MD, MBA  
 George Parlitsis, MD  
 Jonathan L. Prenner, MD  
 Gilad Rabina, MD  
 Carl D. Regillo, MD, FACS  
 Andrew P. Schachat, MD  
 Michael Seider, MD  
 Eduardo Uchiyama, MD  
 Allen Z. Verne, MD  
 Yoshihiro Yonekawa, MD

### EDITOR

John T. Thompson, MD

### ILUSTRADOR MÉDICO

Tim Hengst

### REVISORES DE LA TRADUCCIÓN AL ESPAÑOL

J. Fernando Arevalo, MD, PhD  
 Gabriela Lopezcarasa Hernandez, MD  
 Andres Lisker, MD  
 Virgilio Morales-Canton, MD